

Спинальная и бульбарная мышечная атрофия с псевдомиотоническим феноменом: описание клинического случая

С.С. Никитин¹, В.Н. Григорьева², К.А. Машкович², О.Л. Миронович³, Н.В. Ряднинская³, А.В. Поляков³

¹Региональная общественная организация «Общество специалистов по нервно-мышечным болезням», Медицинский центр «Практическая неврология»; Россия, 117258 Москва, ул. Кржижановского, 17/2;

²ФГБОУ ВО «Приволжский исследовательский медицинский университет» Минздрава России; Россия, 603005 Нижний Новгород, пл. Минина и Пожарского, 10/1;

³ФГБНУ «Медико-генетический научный центр имени акад. Н.П. Бочкова» Минздрава России; Россия, 115478 Москва, ул. Москворечье, 1

Контакты: Вера Наумовна Григорьева vrgr@yandex.ru

Представлен клинический случай пациента 28 лет со спинальной и бульбарной мышечной амиотрофией, доказанной увеличением CAG-повторов в гене, кодирующем андрогенный рецептор. У него наблюдались фасцикуляции в скелетных мышцах и языке, гинекомастия, повышение в сыворотке уровней тестостерона и креатинкиназы. Особенностью случая является развитие гинекомастии в возрасте до 7 лет, появление фасцикуляций в возрасте 11 лет и продолжительных мышечных судорог с задержкой расслабления в 15 лет, которые напоминали типичную миотонию. Электромиография выявила признаки умеренной денервации без миотонических разрядов наряду с гигантскими потенциалами двигательных единиц и снижением паттерна рекрутирования. Обсуждаются возможные механизмы миотонии и задержки мышечного расслабления как признаков нарушения функции скелетных мышц в свете современных представлений о спинальной и бульбарной мышечной атрофии как мультисистемной генетической патологии.

Ключевые слова: спинобульбарная мышечная амиотрофия, спинальная и бульбарная мышечная атрофия, болезнь Кеннеди, болезнь мотонейрона, миотония, миопатия, мультисистемное поражение

Для цитирования: Никитин С.С., Григорьева В.Н., Машкович К.А. и др. Спинальная и бульбарная мышечная атрофия с псевдомиотоническим феноменом: описание клинического случая. *Нервно-мышечные болезни* 2019;9(4):51–6.

DOI: 10.17650/2222-8721-2019-9-4-51-56

Spinal and bulbar muscular atrophy with pseudomyotonia phenomena: a clinical case report

S.S. Nikitin¹, V.N. Grigoryeva², K.A. Mashkovich², O.L. Mironovich³, N.V. Ryadninskaya³, A.V. Polyakov³

¹Association of Neuromuscular Disorders Specialists, Medical Center “Practical Neurology”; Build. 2, 17 Krzhizhanovskogo St., Moscow 117258, Russia;

²Privolzhsky Research Medical University, Ministry of Health of the Russian Federation; 10/1 Sq. Minin and Pozharsky, Nizhny Novgorod 603005, Russia;

³Research Center of Medical Genetics named after academician N.P. Bochkov, Ministry of Health of Russia; 1 Moskvorech'e St., Moscow 115478, Russia

A clinical description of a 28-year-old man with spinal and bulbar muscular atrophy diagnosed on the basis of the CAG-trinucleotide expansion in the gene coding androgen receptor is presented. He exhibited skeletal muscles and tongue fasciculations, gynecomastia, increased serum testosterone and creatine kinase levels. The peculiarities of the case were the gynecomastia under the age of 7, development of fasciculations at the age of 11 and appearance of hard muscle stiffness with delayed muscle relaxation after voluntary contraction at the age of 15, which resembled typical myotonia. Electromyography showed few signs of mild without myotonic discharge, contrasting with giant motor unit potentials and reduced recruitment. The cause of myotonia-like symptom without myotonic discharge as a feature of skeletal muscles disorder is discussed with the modern view of spinal and bulbar muscular atrophy as a multisystem genetic pathology.

Key words: spinal and bulbar muscle atrophy, spinal and bulbar muscular atrophy, Kennedy's disease, motor neuron disease, myotonia, myopathy, multiple system involvement

For citation: Nikitin S.S., Grigoryeva V.N., Mashkovich K.A. et al. Spinal and bulbar muscular atrophy with pseudomyotonia phenomena: a clinical case report. *Nervno-myshechnye bolezni = Neuromuscular diseases* 2019;9(4):51–6.

Спинальная и бульбарная мышечная атрофия (СБМА) — наследственное X-сцепленное рецессивное заболевание с поражением нижних мотонейронов и ствола головного мозга. Симптомы СБМА отличаются вариабельностью, что определяет задержку и сложность при постановке диагноза. По данным литературы, каждому 3-му из 46 больных с СБМА в дебюте ставили ошибочный диагноз (спинальная амиотрофия, прогрессирующая мышечная дистрофия, болезнь Паркинсона, миастения, боковой амиотрофический склероз, радикулопатия L4 — L5) [1–3].

Приводим собственное клиническое наблюдение пациента с СБМА, в неврологическом статусе которого ведущим симптомом были болезненные мышечные судороги, напоминающие миотонию.

Больной Г. 1988 года рождения обратился к неврологу с жалобами на частые произвольные подергивания в мышцах рук, ног и туловища, а также приступы болезненных спазмов мышц конечностей с задержкой расслабления. Спазмы провоцировались и усиливались после физической нагрузки, иногда продолжались до 15 мин. В кисти спазм напоминал миотоническую судорогу.

Анамнез жизни. Родился в срок, в детстве рос и развивался соответственно возрасту.

Семейный анамнез не отягощен. Мать пациента сообщила о спазмах мышц рук при форсированном сгибании в локтевых суставах. У брата 14 лет — гинекомастия. Старшая сестра пациента здорова.

Анамнез болезни. С дошкольного возраста во время медицинских осмотров врачи обращали внимание на увеличение грудных желез. В 22 года оперирован по поводу гинекомастии. Периодические безболезненные подергивания в мышцах рук отмечает с 11 лет. В 15 лет во время физической нагрузки (восхождение в горы) развилась болезненная судорога в мышцах бедер и голени с обеих сторон, продолжавшаяся около 15 мин. В последующие 10 лет на фоне привычных безболезненных подергиваний мышц лица и тела болезненные спазмы мышц повторялись несколько раз при физической нагрузке, а с 24 лет участились и вскоре стали ежедневными, утратили связь с физической нагрузкой. Пациент обращал внимание врачей, что болезненный спазм всегда сопровождался задержкой расслабления.

При осмотре: астенического телосложения, рост — 189 см, масса тела — 70 кг, индекс массы тела — 19,6.

В неврологическом статусе выявлены следующие отклонения: слабость *m. orbicularis oris* — не может вытянуть губы в трубочку, свистеть; непостоянный низкоамплитудный тремор нижней челюсти; атрофия и подергивания мышц языка; произвольные подергивания в мышцах плечевого пояса и рук, туловища, ног. При перкуссии молоточком по *m. deltoideus* образуется мышечный валик. Сила снижена только в *m. extensor digitorum communis*, *m. abductor digiti minimi* справа до 3,5 балла по шкале количественной оценки мышечной силы (*Medical Research Council Weakness Scale, MRC*). В кистях после

сильного сжатия пальцев отмечается затруднение расслабления. При перкуссии мышц возвышения большого пальца кисти миотонического феномена нет.

Дополнительные методы обследования выявили: повышение креатинкиназы до 510 Ед/л (норма — 10–172 Ед/л; уровень тестостерона 39,7 нмоль/л (норма — 8,64–29,0 нмоль/л). На магнитно-резонансной томографии головного мозга выявлена киста шишковидной железы. Стимуляционная электромиография (ЭМГ): *n. medianus* и *n. tibialis* — параметры проведения и М-ответа не отличались от нормы; регистрируются гигантские и повторные F-волны (>3 мВ) при стимуляции *n. medianus*. ЭМГ игольчатым электродом обнаружила генерализованный денервационно-реиннервационный процесс с наличием потенциалов фибрилляций, положительных острых волн и потенциалов фасцикуляций (от единичных до малой выраженности) в *mm. mentalis, extensor digitorum communis, deltoideus et vastus lateralis*; потенциалы двигательных единиц изменены по невритическому типу во всех мышцах (средняя амплитуда увеличена до 3–5,8 мВ, средняя длительность также была увеличена более чем на 12%), за исключением *m. mentalis* — при увеличении амплитуды потенциалов двигательных единиц средняя длительность была в пределах нормы ± 12%.

На основании клинических изменений (гинекомастия, тремор подбородка и пальцев кисти, атрофия языка, произвольные подергивания в языке и скелетных мышцах), повышения креатинкиназы в сыворотке и результатов ЭМГ-исследования, выявившего признаки текущего нейрогенного процесса, был предположен диагноз бульбоспинальной амиотрофии Кеннеди.

Причиной СБМА является экспансия тринуклеотидного CAG-повтора в 1-м экзоне гена андрогенового рецептора (*AR*). В норме длина тракта полиморфна — от 19 до 25 повторов. У больных данным заболеванием число триплетов варьирует от 38 до 62. Молекулярно-генетическое исследование, проведенное в лаборатории ДНК-диагностики ФГБНУ «Медико-генетический научный центр им. акад. Н.П. Бочкова» по протоколу, описанному ранее [4], выявило экспансию CAG-повторов у больного — 49 копий в гене *AR*, что подтвердило диагноз.

Обсуждение

Клинические признаки СБМА обычно появляются у мужчин в 30–60 лет и включают медленно прогрессирующую слабость мышц конечностей и бульбарной мускулатуры, фасцикуляции в скелетных мышцах, тремор головы и рук [5–7]. Средний возраст начала СБМА в Великобритании — 14–75 лет [3], в Японии — в диапазоне 22–69 лет [8]. У пациентов постепенно могут развиваться атрофия тестикул и асперматогенез, гинекомастия, снижение сексуального влечения. Также нарушается метаболизм глюкозы, развиваются дислипидемия и нарушения функции печени, в ряде случаев развивается диабет 2-го типа. Произвольные

мышечные сокращения и крампи могут предшествовать слабости мышц и быть одними из ранних симптомов СБМА [2, 4, 9–11], но, по данным литературы, чаще всего основными симптомами являются слабость и атрофия мышц языка и конечностей, сопровождающиеся фасцикуляциями и крампи [2, 4, 5, 12]. В начале болезни слабость мышц в 70 % отмечается в проксимальных отделах ног, до 30 % – в руках и до 11 % – слабость бульбарной мускулатуры, и лишь у 2 % исходно имеется слабость мышц лица [1]. Близкие данные по результатам опроса 46 больных с СБМА приводят P. Fratta и соавт.: слабость мышц ног констатирована в 87 %, бульбарных мышц – в 6,7 % [3]. У пациента Г. в статусе имелись слабость мышц бульбарного отдела, изменения в языке, тремор подбородка и пальцев кисти, при том что снижение силы конечностей отмечено только в мышцах предплечья с одной стороны, что не противоречит диагнозу, так как у 55 % пациентов с СБМА симптомы были асимметричными [5].

Несмотря на то, что основные изменения при СБМА связаны с дегенерацией нижних мотонейронов и двигательных ядер V, X, IX, XII пар черепных нервов, у больных могут обнаруживаться признаки сенсорной нейропатии. Чувствительные расстройства обнаруживаются в более чем 50 % случаях на развернутых стадиях болезни и подтверждаются электрофизиологическими методами [3, 4, 12, 13]. У наблюдаемого нами пациента не было признаков сенсорной нейропатии, что, скорее всего, связано с относительно благополучным состоянием и малой продолжительностью наблюдения.

К числу основных особенностей СБМА пациента Г. следует отнести следующие: первым признаком болезни была гинекомастия в дошкольном возрасте, что редко описывается в дебюте. Гинекомастия встречается при СБМА в 78 % и, как правило, позже моторных нарушений [6], а в качестве первого симптома и повода обращения к врачу отмечена у 6,7 % больных [3].

Признаки неблагополучия нижнего мотонейрона в виде непроизвольных мышечных подергиваний появились позже гинекомастии, в возрасте 11 лет, а в возрасте 15 лет присоединились эпизоды болезненных мышечных крампи, не сопровождавшиеся до 24 лет слабостью мышц конечностей. Болезненные судороги возникали при напряжении мышцы (рис. 1) и сопровождалась затруднением расслабления по типу миотонии (рис. 2, 3). В литературе имеется единственное описание пациента с подобным нарушением при типичной картине генетической доказанной СБМА [14]. У японца 33 лет в течение 4 лет постепенно нарастали скованность, слабость и затруднение расслабления мышц правой руки после привычных произвольных усилий (манипуляция палочками при еде, письме, особенно при низкой температуре окружающей среды). Скованность мышц и фасцикуляции частично уменьшились при приеме мексилетина гидрохлорида (антиаритмического препарата, блокатора натриевых кана-

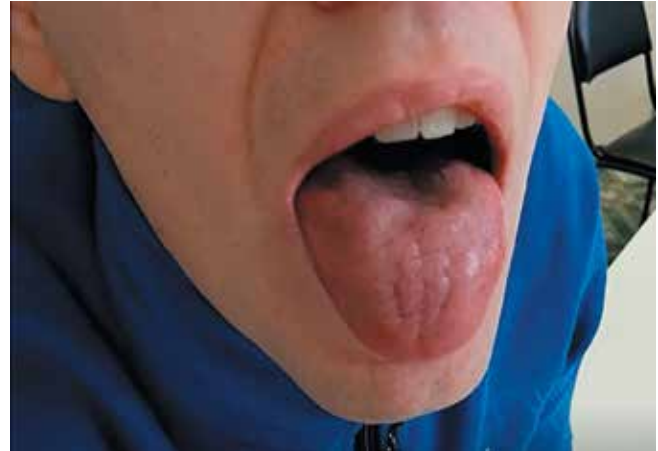

Рис. 1. Пациент Г., 28 лет. Атрофия мышц языка

Fig. 1. Patient G., 28 years old. Atrophy of the tongue muscles

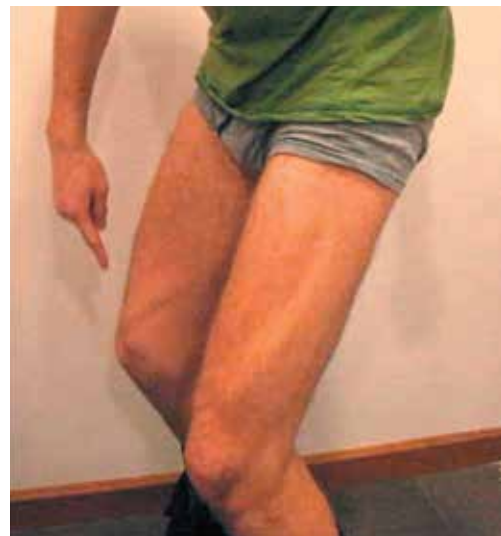

Рис. 2. Пациент Г., 28 лет. Болезненные крампи в мышцах передней группы бедра с обеих сторон после нескольких приседаний, с задержкой расслабления до нескольких минут, в результате чего пациент остается в вынужденной позе

Fig. 2. Patient G., 28 years old. Painful cramps in the muscles of the anterior thigh on both sides after several squats, with a delay in relaxation for several minutes, as a result of which the patient remains in a forced position

лов мембраны кардиомиоцитов) в дозе 100 мг/сут. Дополнительные электрофизиологические и ДНК-исследования не выявили признаков миотонии.

У пациента Г. также не выявлено частых генетических причин, которые могли бы объяснить возникновение миотонических феноменов. При анализе ДНК выявлено нормальное число копий СТГ-повтора в 3'-нетранслируемой области гена миотонинпротеинкиназы (*DMPK*), ответственного за развитие миотонической дистрофии: 1) нормальное число копий ССТГ-повтора в гене *ZNF9*, ответственного за миотоническую дистрофию; 2) в гене *CLCN1*, ответственном за миотонии Томсена и Беккера не выявлено 6 наиболее частых мутаций: с.568G>T+569G>C (p.Gly190Ser),

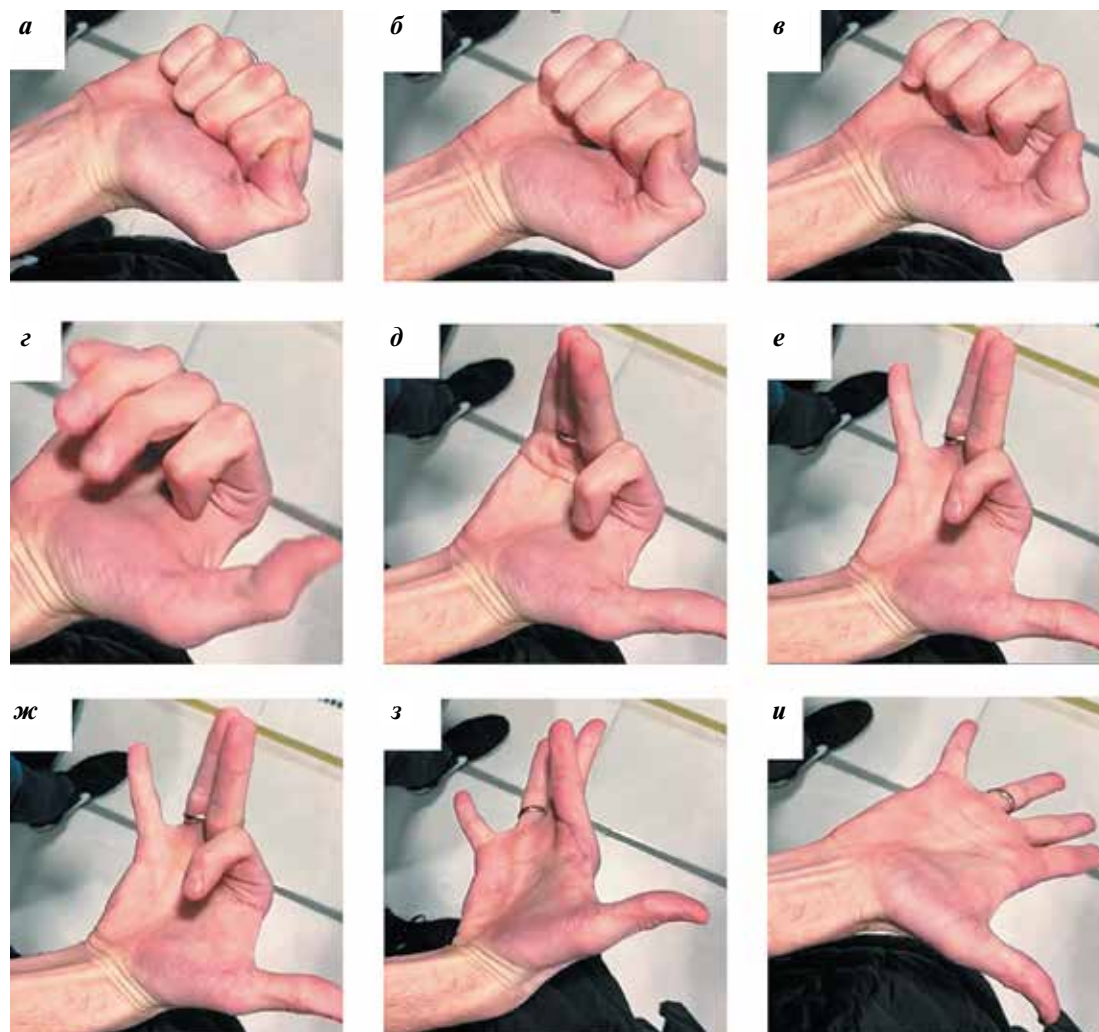


Рис. 3. Пациент Г., 28 лет. Задержка расслабления кисти (б–з) после максимального произвольного усилия (а) (общая продолжительность цикла расслабления – 20 с)

Fig. 3. Patient G., 28 years old. Delay of relaxation of the hand (б–з) after maximum arbitrary effort (а) (total duration of the relaxation cycle is 20 s)

c.1437_1450del14 (p.Ile479Ilefs*25), c.1478C>A (p. Ala493Glu), c.1649C>T (p. Thr550Met), c.2058C>A (p. Tyr686*), c.2680C>T (p. Arg894*). Поскольку все дополнительные исследования в обоих случаях не выявили данных за дополнительное генетическое заболевание, встает вопрос о связи задержки расслабления мышц с дисфункцией ионных каналов поперечно-полосатых мышц. Положительный эффект мексилетина, показанный японскими авторами, косвенно подтверждает справедливость гипотезы [14].

В пользу предположения о возможном первичном вовлечении ионных каналов скелетных мышц при СБМА говорят результаты моделирования болезни у мышей, согласно которым у последних наряду с нейрональной дегенерацией также снижается экспрессия гена потенциалзависимого хлоридного канала 1 (*CLCN1*) скелетных мышц и гена альфа-субъединицы потенциалзависимого натриевого канала IV типа скелетных мышц (*SCN4A*) [15]. У модельных мышей с СБМА при иголь-

чатой ЭМГ регистрировались миотонические разряды в поперечно-полосатых мышцах задних конечностей, мышце, поднимающей задний проход, и бульбокавернозной мышце.

Получены и клинические данные о первичном вовлечении поперечно-полосатой мышцы сердца при СБМА. Показано снижение экспрессии гена, кодирующего альфа-субъединицу натриевого канала V типа (*SCN5A*) в миокарде больных СБМА, и обнаружено повышение частоты встречаемости субклинических изменений миокарда по данным электрокардиографии (ЭКГ) при этой патологии. В частности, почти у половины из 144 обследованных в Японии больных СБМА при ЭКГ выявлялись патологические изменения, при этом в 12 % нарушения электрофизиологической активности были характерны для синдрома Бругада – генетически детерминированного повреждения натриевых каналов миоцитов, повышающего риск пароксизмальной тахикардии и внезапной смерти [8]. Изменения,

характерные для синдрома Бругада, обнаружены на ЭКГ у 3 (4 %) пациентов из 73 с СБМА, обследованных в Италии [6]. В этой же когорте больных в 40 % выявлены симптомы умеренной или выраженной дисфункции нижних мочевыводящих путей. В тяжелых случаях видеоуродинамическое обследование выявляло обструкцию выходного отверстия мочевого пузыря с задержкой мочи и необходимость постановки постоянного мочевого катетера, поскольку мотонейроны крестцового отдела спинного мозга (ядро Онуфа), иннервирующие бульбокавернозную мышцу, не подвержены нейродегенеративным изменениям. Это косвенным образом свидетельствует о возможном токсическом действии агрегатов измененного белка AR, что может проявляться не только в телах нейронов, но и первично на уровне скелетных мышц [5, 12, 16, 17]. В биоптатах мышц наряду с признаками нейрогенного поражения обнаруживаются признаки миопатии. Нейрогенные изменения больше выражены в мышцах с относительно сохранной силой, а миопатические – в мышцах со значительно сниженной силой [5].

Каким образом и насколько патология мышц влияет на процесс дегенерации сегментарных нейронов, остается неясным, но невозможно отрицать факт первичного поражения мышечных волокон на модели СБМА у «нокинных» мышцей [12, 15]. В скелетных мышцах полиглутамин-удлиненный участок белка AR вызывает нарушение транскрипции нескольких генов, участвующих в миогенезе и функциональном обеспечении мышц, а также нарушения сплайсинга РНК [15].

Изолированная сверхэкспрессия AR дикого типа в скелетных мышцах сопровождается гибелью двигательных аксонов, имитируя СБМА по типу тестостероновой зависимости [12, 16, 17]. Эти наблюдения предполагают, что AR-индуцируемая миопатия способствует не клеточной дегенерации спинальных моторных нейронов.

Несмотря на то, что миопатические изменения при СБМА очевидны, в литературе нет описаний пациен-

тов с «первично-мышечным» дебютом болезни. Не выявлено корреляции между характером морфологических изменений, уровнем креатинкиназы, числом САG-повторов и тяжестью болезни [9]. Получены противоречивые данные относительно накопления патологического AR-белка в мышечной ткани [15] и его отсутствия в мышечной ткани [18]. Однако повышение уровня креатинкиназы часто невозможно объяснить только нейрогенными изменениями, что оставляет открытым вопрос об участии первично-мышечных изменений в патогенезе болезни [15, 18–22]. Первично-мышечные изменения также описаны и при спинальной мышечной амиотрофии III типа [23], что еще больше подчеркивает необходимость изучения характера мышечных изменений при наследственных болезнях, связанных с вовлечением мотонейронов спинного мозга.

Заключение

При клиническом анализе данных пациента с СБМА необходимо учитывать сроки и последовательность возникновения основных симптомов и диагностических признаков патологии сегментарных мотонейронов, обращая внимание на изменения других систем. Наличие у больного СБМА мышечных симптомов с задержкой расслабления, напоминающих миотонию, во всех случаях требует нейрофизиологического и молекулярно-генетического анализа для выяснения в первую очередь возможной комбинации 2 генетических заболеваний у 1 больного. Отрицательный результат наличия дополнительного генетического дефекта требует продолжения исследований для выяснения механизмов и участия в нарушении функции мышечных волокон скелетных мышц патологического белка AR, что подчеркивает: СБМА является мультисистемным заболеванием. Результаты исследования могут способствовать созданию терапевтических подходов при СБМА.

ЛИТЕРАТУРА / REFERENCES

1. Atsuta N., Watanabe H., Ito M. et al. Natural history of spinal and bulbar muscular atrophy (SBMA): a study of 223 Japanese patients. *Brain* 2006; 129(6):1446–55. PMID: 16621916. DOI: 10.1093/brain/awl096.
2. Tomczykiewicz K., Wrodycka B., Sułek A. Kennedy's disease – case report. *Pol Merkur Lekarski* 2005; 18(105):307–9. PMID: 15997639.
3. Fratta P., Nirmalanathan N., Masset L. et al. Correlation of clinical and molecular features in spinal bulbar muscular atrophy. *Neurology* 2014; 82(23):2077–84. PMID: 24814851. DOI: 10.1212/WNL.0000000000000507.
4. Щагина О.А., Миронович О.Л., Забненкова В.В. и др. Экспансия GAG-повторов в экзоне 1 гена AR у больных спинальной амиотрофией. *Медицинская генетика* 2017; 16(9):31–6. [Schagina O.A., Mironovich O.L., Zabnenkova V.V. et al. Expansion of GAG-repeats in exon 1 of the AR gene in patients with spinal amyotrophy. *Medicinskaya genetika = Medical genetics* 2017; 16(9):31–6. (In Russ.)].
5. Jokela M.E., Udd B. Diagnostic clinical, electrodiagnostic and muscle pathology features of spinal and bulbar muscular atrophy. *J Mol Neurosci* 2016; 58(3):330–4. PMID: 26572533. DOI: 10.1007/s12031-015-0684-5.
6. Querin G., Bertolin C., Da Re E. et al. Non-neural phenotype of spinal and bulbar muscular atrophy: results from a large cohort of Italian patients. *J Neurol Neurosurg Psychiatry* 2016; 87(8):810–6. PMID: 26503015. DOI: 10.1136/jnnp-2015-311305.
7. Pennuto M., Gozes I. Introduction to the special issue on spinal and bulbar muscular atrophy. *J Mol Neurosci* 2016; 58(3): 313–6. PMID: 26875173. DOI: 10.1007/s12031-016-0720-0.
8. Araki A., Katsuno M., Suzuki K. et al. Brugada syndrome in spinal and bulbar

- muscular atrophy. *Neurology* 2014;82(20):1813–21. PMID: 24759840. DOI: 10.1212/WNL.0000000000000434.
9. Sperfeld A.D., Karitzky J., Brummer D. et al. X-linked bulbospinal neuronopathy: Kennedy disease. *Arch Neurol* 2002;59(12):1921–6. PMID: 12470181. DOI: 10.1001/archneur.59.12.1921.
 10. Rhodes L.E., Freeman B.K., Auh S. et al. Clinical features of spinal and bulbar muscular atrophy. *Brain* 2009;132(12):3242–51. PMID: 19846582. DOI: 10.1093/brain/awp258.
 11. Hanajima R., Terao Y., Nakatani-Enomoto S. et al. Postural tremor in X-linked spinal and bulbar muscular atrophy. *Mov Disord* 2009;24(14):2063–9. PMID: 19746452. DOI: 10.1002/mds.22566.
 12. Katsuno M., Tanaka F., Adachi H. et al. Pathogenesis and therapy of spinal and bulbar muscular atrophy (SBMA). *Prog Neurobiol* 2012;99(3):246–56. PMID: 22609045. DOI: 10.1016/j.pneurobio.2012.05.007.
 13. Kouyoumdjian J.A., Morita M.P., Araújo R.G. X-linked spinal and bulbar muscular atrophy (Kennedy's disease) with long-term electrophysiological evaluation: case report. *Arq Neuropsiquiatr* 2005;63(1):154–9. PMID: 15830083. DOI: 10.1590/s0004-282x2005000100028.
 14. Araki K., Nakanishi H., Nakamura T. et al. Myotonia-like symptoms in a patient with spinal and bulbar muscular atrophy. *Neuromuscul Disord* 2015;25(11):913–5. PMID: 26363965. DOI: 10.1016/j.nmd.2015.08.006.
 15. Yu Z., Dadgar N., Albertelli M. et al. Androgen-dependent pathology demonstrates myopathic contribution to the Kennedy disease phenotype in a mouse knock-in model. *J Clin Invest* 2006;116(10):2663–72. PMID: 16981011. DOI: 10.1172/JCI28773.
 16. Monks D.A., Johansen J.A., Mo K. et al. Overexpression of wild-type androgen receptor in muscle recapitulates polyglutamine disease. *Proc Natl Acad Sci USA* 2007;104(46):18259–64. PMID: 17984063. DOI: 10.1073/pnas.0705501104.
 17. Mo K., Razak Z., Rao P. et al. Microarray analysis of gene expression by skeletal muscle of three mouse models of Kennedy disease/spinal bulbar muscular atrophy. *PLoS One* 2010;5(9):e12922. PMID: 20886071. DOI: 10.1371/journal.pone.0012922.
 18. Adachi H., Katsuno M., Minamiyama M. et al. Widespread nuclear and cytoplasmic accumulation of mutant androgen receptor in SBMA patients. *Brain* 2005;128:659–70. PMID: 1565942. DOI: 10.1093/brain/awh381.
 19. Chahin N., Sorenson E.J. Serum creatine kinase levels in spinobulbar muscular atrophy and amyotrophic lateral sclerosis. *Muscle Nerve* 2009;40:126–9. PMID: 19533663. DOI: 10.1002/mus.21310.
 20. Pennuto M., Greensmith L., Pradat P.F. et al. 210th ENMC International Workshop: Research and clinical management of patients with spinal and bulbar muscular atrophy, 27–29 March, 2015, Naarden, The Netherlands. *Neuromuscul Disord* 2015;25(10):802–12. PMID: 26206601. DOI: 10.1016/j.nmd.2015.06.462.
 21. Soraru G., D'Ascenzo C., Polo A. et al. Spinal and bulbar muscular atrophy: skeletal muscle pathology in male patients and heterozygous females. *J Neurol Sci* 2008;264:100–5. PMID: 17854832. DOI: 10.1016/j.jns.2007.08.012.
 22. Querin G., D'Ascenzo C., Peterle E. et al. Pilot trial of clenbuterol in spinal and bulbar muscular atrophy. *Neurology* 2013;80:2095–8. PMID: 23645595. DOI: 10.1212/WNL.0b013e318295d766.
 23. Vogel H. Neurogenic Muscle Pathology. In: H.H. Goebel, C.A. Sewry, R.O. Weller, editors. *Muscle disease. Pathology and genetics*, 2nd edition Hoboken: Wiley Blackwell; 2013. P. 68–78.

Вклад авторов

С.С. Никитин: постановка задачи исследования, получение данных и их анализ, написание текста рукописи, получение фотоматериалов, утверждение финальной версии текста;

В.Н. Григорьева: получение клинических данных для анализа, обзор публикаций по теме статьи, написание текста рукописи, получение фотоматериалов;

К.А. Машкович: получение клинических данных для анализа, написание текста статьи;

О.Л. Миронович, А.В. Поляков: проведение и интерпретация результатов молекулярно-генетического исследования, написание текста рукописи;

Н.В. Ряднинская: проведение и интерпретация результатов молекулярно-генетического исследования.

Authors' contributions

S.S. Nikitin: statement of the problem, obtaining and analysis of clinical data for analysis, writing the text of the manuscript, receiving photo materials, final approval of the text;

V.N. Grigoryeva: obtaining clinical data for analysis, review of publications on the topic of the article, writing the text of the manuscript, receiving photo materials;

K.A. Mashkovich: obtaining clinical data for analysis, writing the text of the manuscript;

O.L. Mironovich, A.V. Polyakov: conducting and interpreting the results of molecular genetic research, writing the text of the manuscript;

N.V. Ryadninskaya: conducting and interpreting the results of molecular genetic research.

ORCID авторов/ORCID of authors

С.С. Никитин/S.S. Nikitin: <http://orcid.org/0000-0003-3292-2758>

В.Н. Григорьева/V.N. Grigoryeva: <https://orcid.org/0000-0002-6256-3429>

К.А. Машкович/K.A. Mashkovich: <https://orcid.org/0000-0001-9845-3523>

О.Л. Миронович/O.L. Mironovich: <https://orcid.org/0000-0003-0351-1271>

А.В. Поляков/A.V. Polyakov: <https://orcid.org/0000-0002-0105-1833>

Н.В. Ряднинская/N.V. Ryadninskaya: <http://orcid.org/0000-0003-2913-9594>

Конфликт интересов. Авторы заявляют об отсутствии конфликта интересов.

Conflict of interest. The authors declare no conflict of interest.

Финансирование. Исследование проводилось без спонсорской поддержки.

Financing. The study was performed without external funding.

Статья поступила: 15.05.2019. **Принята к публикации:** 22.12.2019.

Article received: 15.05.2019. **Accepted for publication:** 22.12.2019.